

Pneumomédiastin : Diagnostic Et Traitement

W. Elkhatabi, S. El hanafy, H. Hallouli, H. Bamha, S. Msika, N. Bougteb, H. Arfaoui,, H. Jabri, H. Afif

Hôpital 20 Aout 1953, CHU Ibn Rochd, Université Hassan II, Casablanca, Maroc

Date of Submission: 06-06-2026

Date of Acceptance: 17-06-2026

I. Introduction :

Le pneumomédiastin correspond à la présence d'air dans les interstices du médiastin, décrit pour la première fois en 1819 par René Laennec (1). C'est une affection rare mais non exceptionnelle. L'incidence est estimée à 1/32896 de la population générale.

Les principales causes sont les suivantes : La rupture alvéolaire avec passage d'air dans l'interstitium du poumon avec translocation vers le médiastin, la rupture œsophagienne ou de l'intestin avec passage d'air du cou ou de l'abdomen dans le médiastin, l'hyperpression endobronchique (effort à glotte fermée), la dissémination gazeuse dans l'espace péribronchovasculaire jusqu'au hile pulmonaire (2).

II. Résultats :

Nous avons mené une étude rétrospective et descriptive portant sur 10 patients hospitalisés et traités, au sein du service de pneumologie de l'hôpital «20 août 1953 », sur une période de 3 ans allant de mai 2019 à mai 2022.

L'âge moyen des patients était de 21 ans avec des extrêmes allant de 16 à 30 ans. Les hommes représentaient 80 % de la population étudiée (soit 8/10) avec un sex-ratio de 4. 7 patients étaient des étudiants soit 70%, 2 étaient femmes au foyer et un patient était agent de sécurité. Cinq patients étaient suivis pour asthme. Deux autres cas avaient une rhinite. Parmi tous les patients 6 étaient tabagiques soit 60%, 2 tabagiques passifs et 4 tabagiques actifs au moment du diagnostic avec une consommation moyenne de 8,5 paquets/an.

Le diagnostic clinique a été évoqué devant les signes fonctionnels suivants : Dyspnée dans tous les cas, douleur thoracique dans 7 cas (70%), toux sèche dans 4 cas soit (40%). Tous les patients étaient stables sur le plan hémodynamique et respiratoire.

L'examen pleuropulmonaire a été réalisé chez tous les patients et a objectivé : Un tympanisme dans un cas, des râles sibilants dans 5 cas, des râles sous crépitant dans un cas (emphysème sous cutané). Aucun signe de gravité respiratoire, cardiaque ou neurologique n'a été détecté.

La radiographie thoracique a été réalisée chez tous les patients et a montré la présence de clartés médiastinales faisant suspecter le diagnostic du pneumomédiastin (**Figures 1,2,3**).

Tous les patients ont bénéficié d'une TDM thoracique qui a objectivé :

- Un pneumomédiastin de grande abondance chez 2 patients.
- Un pneumomédiastin de moyenne abondance chez 5 cas (**Figures 4,5**).
- Un pneumomédiastin de faible abondance chez 3 cas.
- Un emphysème sous-cutané chez 3 cas.

Une bronchoscopie souple a été réalisée chez 5 patients et a écarté une rupture trachéale.

En ce qui concerne la prise en charge thérapeutique, tous les patients ont été hospitalisés dès l'admission avec mise au repos, oxygénothérapie nasale en cas de désaturation et surveillance clinique. 5 patients soit 50% ont bénéficié d'une nébulisation à base de Salbutamol vu l'asthme sous-jacent, Une corticothérapie par voie intraveineuse à raison de 80 mg/j de Méthylprednisolone (Solumédrol) n'a été réalisée que chez 1 seul malade en exacerbation d'asthme grave.

Le traitement de fond de l'asthme et de la rhinite conjonctivite a été démarré. Un traitement antalgique (paracétamol) en cas de douleur a été prescrit chez 3 malades alors que l'antitussif en cas de toux n'a été prescrit que chez 1 cas.

La surveillance des patients était pluriquotidienne et reposait, en particulier, sur l'évaluation de l'état respiratoire, circulatoire et neurologique, de même le temps d'apparition d'une dyspnée ou d'une dysphagie.

L'évolution a été favorable dans tous les cas avec régression des signes cliniques du pneumomédiastin dans un délai de 48 à 96 heures.

Le recul de surveillance était de 9 mois (extrêmes : 2 mois et 21 mois) Sans aucun cas de récurrence à distance.

III. Discussion :

Le pneumomédiastin est une entité rare dont l'incidence est estimée à 1/32896 de la population générale (3). Il est défini par la présence d'air au niveau du médiastin en dehors de tout contexte traumatique, iatrogène ou d'une maladie pulmonaire sous-jacente, et survient essentiellement chez l'adolescent et l'adulte jeune dont l'évolution est souvent favorable.

Le mécanisme physiopathologique du pneumomédiastin spontané reste encore mal élucidé.

C'est une affection rare, diagnostiquée dans 1 / 44.500 des admissions au service des urgences ou 1 / 100.000 des naissances naturelles, étant plus fréquente chez les enfants (1 / 800-1 / 15.500) (4). Cependant, de nombreux auteurs pensent que la survenue d'un pneumomédiastin est plus fréquente qu'on ne le pensait initialement en raison d'un sous-diagnostic (5), de nombreux patients s'abstenant de l'aide médicale.

Rarement, la pathologie peut ne pas être identifiée sur la radiographie thoracique et, par conséquent, les symptômes associés peuvent être attribués à des douleurs musculosquelettiques ou à d'autres causes insignifiantes (6). Elle atteint le plus souvent le sujet jeune, maigre et longiligne (7). Le pneumomédiastin spontané touche les deux sexes avec une nette prédominance masculine. Les facteurs prédisposant bien connus, tels que le tabac (8), vu que l'intoxication tabagique en est un facteur principal de destruction du parenchyme pulmonaire, ainsi que l'asthme qui est un facteur de risque important (9).

Le pneumomédiastin, en tant qu'entité médicale, est reconnu depuis

1819, date à laquelle il a été décrit avec précision par Laennec (1) dans le cadre des traumatismes. Hamman (10) fut le premier à rapporter le pneumomédiastin spontané en 1939. Sa description de la crépitation audible se produisant avec le battement du cœur lors de l'auscultation thoracique est connue comme le « signe de Hamman ».

Le diagnostic positif repose sur l'anamnèse qui a pour but de déterminer la profession du patient surtout les professions particulières (tel que le pilotage, la plongée sous-marine), les antécédents du patient notamment un tabagisme, une pathologie respiratoire sous-jacente à savoir l'asthme, la BPCO, la fibrose pulmonaire, les séquelles de la tuberculose ou d'autres pathologies respiratoires.

La présentation clinique est très variable et elle peut souvent être silencieuse ou mal diagnostiquée en raison des symptômes vagues (4), allant de la simple gêne thoracique à la détresse respiratoire aiguë. Dans la forme classique du pneumomédiastin, les signes fonctionnels débutent brutalement, sans rapport obligatoire avec un effort. Les symptômes sont la dyspnée, la toux, la douleur thoracique et cervicale et la dysphagie (11).

Par conséquent, les diagnostics différentiels à l'étape clinique sont nombreux et comprennent des étiologies pulmonaires, cardiaques, musculosquelettiques et oesophagiennes (12).

L'examen physique est parfois peu contributif, mais peut retrouver un signe de Hamman positif qui est une crépitation auscultatoire synchrone des battements cardiaques pathognomonique du pneumomédiastin, des crépitations à la palpation des parties molles cervicales et/ou axillaires, un syndrome d'épanchement aérique en cas d'un pneumothorax associé : un tympanisme à la percussion, une abolition des vibrations vocales à la palpation, une diminution des murmures vésiculaires à l'auscultation et parfois un emphysème sous-cutané. Ces signes peuvent être totalement absents en cas de pneumomédiastin de faible abondance.

Les examens paracliniques reposent essentiellement sur la radiographie de thorax, voire la tomographie par ordinateur (TDM) thoracique qui est le moyen de diagnostic de certitude. Elle permet également le bilan morphologique du parenchyme pulmonaire après l'épisode initial, apparaissant sur les fenêtres parenchymateuses, peut permettre la mise en évidence de lésions

trachéobronchiques, oesophagiennes et osseuses à l'origine du pneumomédiastin ainsi que l'association de pneumothorax (11, 12).

Selon l'anamnèse et le résultat du scanner, une fibroscopie bronchique à la recherche d'une lésion trachéobronchique ou un scanner avec opacification digestive à la recherche de perforation oesophagienne doit être réalisé (13).

L'évolution naturelle du pneumomédiastin spontané de l'adulte jeune se fait vers la guérison en 48 à 96 heures avec disparition complète des signes cliniques et radiologiques.

Aucune thérapeutique spécifique ne semble avoir fait preuve de son efficacité. Les récurrences paraissent rares. Les complications sont exceptionnelles, cependant des cas de pneumomédiastin compressifs avec tableau de tamponnade nécessitant un drainage chirurgical ont été décrits.

Le traitement n'est généralement pas nécessaire, bien que le pneumomédiastin compressif avec compression des structures médiastinales puisse être soulagé par une aspiration à l'aiguille, en laissant l'extrémité de l'aiguille à l'air libre comme pour le pneumothorax compressif mais ce geste peut se compliquer d'une détresse respiratoire s'il est mal réalisé, il est donc à éviter. L'hospitalisation est nécessaire si le pneumomédiastin est secondaire à une rupture de l'œsophage ou de l'intestin mais pas nécessairement s'il est secondaire à une rupture alvéolaire (11, 12).

IV. Conclusion

Le pneumomédiastin est une maladie bénigne rare qui se présente principalement chez les jeunes adultes se manifestant fréquemment par des symptômes non spécifiques. Le pronostic est généralement favorable pour le pneumomédiastin spontané, néanmoins pour le pneumomédiastin secondaire ainsi que traumatique peut être d'emblée ou secondairement grave et nécessite un traitement plus agressif.

Figures :

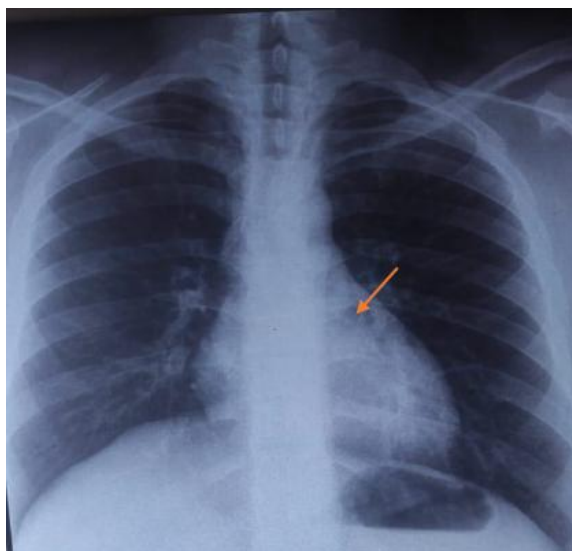


Figure 1: Radiographie thoracique de face objectivant une petite clarté rétro cardiaque (→) en rapport avec un pneumomédiastin de faible abondance.
(Service de pneumologie, Hôpital «20 août 1953»)

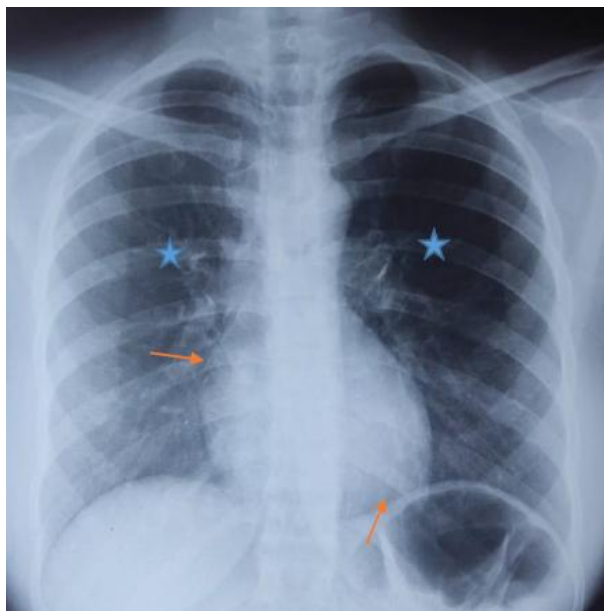


Figure 2: Radiographie thoracique de face montrant une hyperclarté médiastinale diffuse (→) avec hyperclarté parenchymateuse pulmonaire bilatérale (★) en rapport avec un pneumomédiastin de moyenne abondance.
(Service de pneumologie, Hôpital «20 août 1953 »)

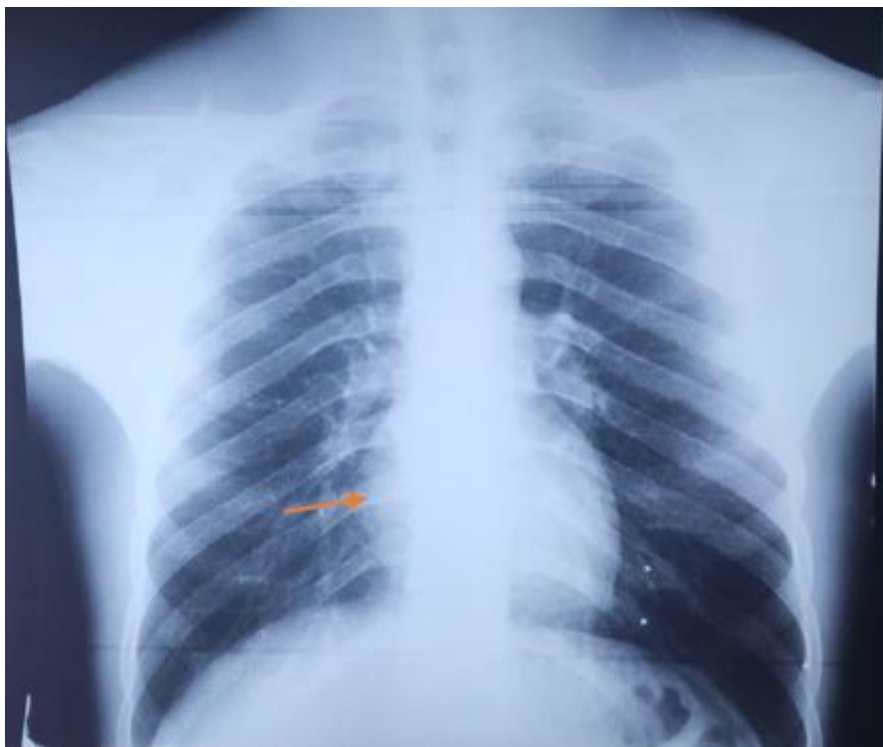


Figure 3: Radiographie thoracique de face objectivant une clarté paracardiaque bilatérale(→) prédominant en regard de l'arc inférieur droit.(Service de pneumologie, Hôpital «20 août 1953»)

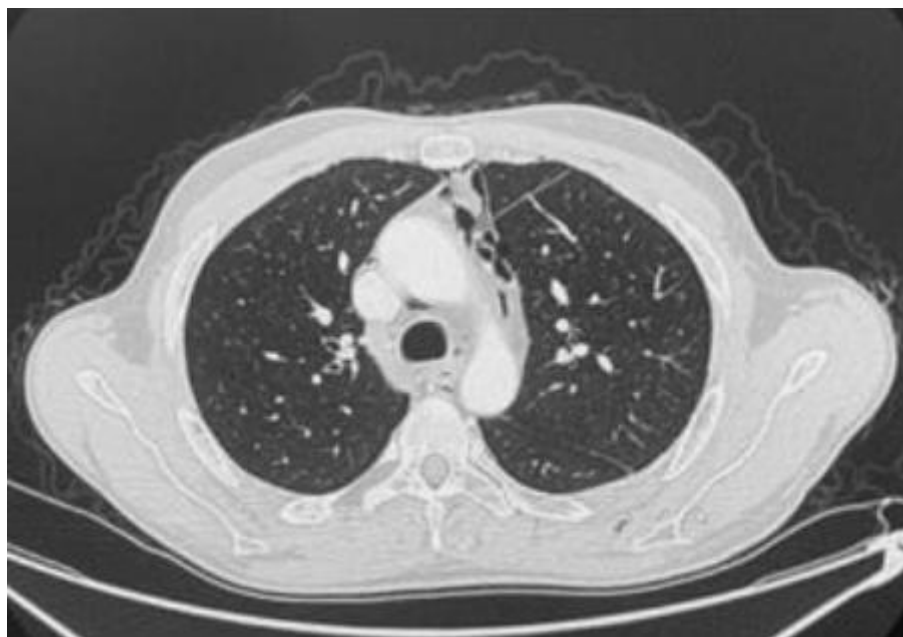

Figure 4: TDM thoracique en coupe axiale en fenêtre parenchymateuse objectivant un pneumomédiastin de moyenne abondance prédominant au niveau médiastinal antérieur (→) (Service de pneumologie, Hôpital «20 août 1953»).

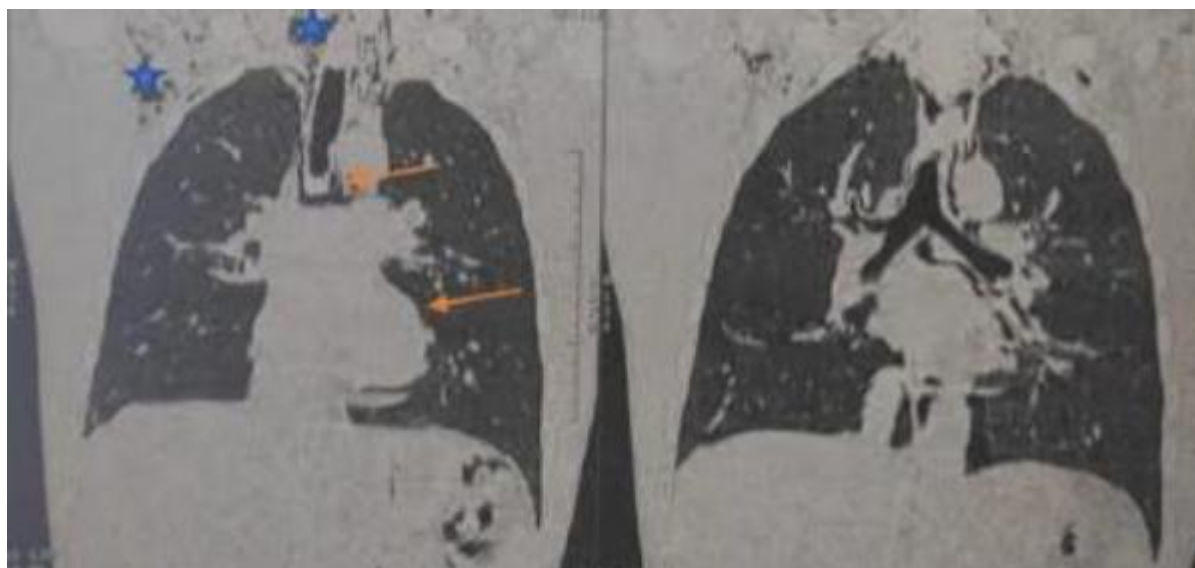

Figure 5: TDM thoracique en coupe coronale en fenêtre parenchymateuse objectivant un pneumomédiastin de moyenne abondance (→) avec emphysème des parties molles cervicales et axillaires droites (★). (Service de pneumologie, Hôpital 20 aout).

Références:

- [1]. Laennec RTH. A treatise on diseases of the chest and on mediate auscultation. Transl John Forbes. 1819;
- [2]. Fiche maladie : Pneumomédiastin [Internet]. [cité 15 févr 2021]. Disponible sur: https://www.radeos.org/maladie/fichepneumomediastin_1533.html
- [3]. Elmoqaddem A, Serghini I, Janah H, Chouikh C, Alaoui A, Bensghir M. Pneumomediastin spontané chez un asthmatique. Pan Afr Med J Russo A, Del Vecchio C, Zaottini A, Giangregorio C. Role of emergency thoracic ultrasonography in spontaneous pneumomediastinum. Two case report. Il G Chir. Sept 2012;33(8-9):285-96.
- [4]. Platzer W. Anatomie. Paris: Flammarion, médecine-science, 3e édition, 2001 : 102.
- [5]. Kaneki T, Kubo K, Kawashima A, Koizumi T, Sekiguchi M, Sone S. Spontaneous Pneumomediastinum in 33 Patients: Yield of Chest Computed Tomography for the Diagnosis of the Mild Type. Respiration. 2000;67(4):408-11.
- [6]. Jougon JB, Ballester M, Delcambre F, Mac Bride T, Dromer CEH, Velly J-F. Assessment of spontaneous pneumomediastinum: experience with 12 patients. Ann Thorac Surg. Juin 2003;75(6):1711-4.
- [7]. Caceres M, Ali SZ, Braud R, Weiman D, Garrett HE. Spontaneous Pneumomediastinum: A Comparative Study and Review of the Literature. Ann Thorac Surg. sept 2008;86(3):962-6.
- [8]. Iyer VN, Joshi AY, Ryu JH. Spontaneous pneumomediastinum: analysis of 62 consecutive adult patients. Mayo Clin Proc. Mai 2009;84(5):417-21
- [9]. Hamman L. Spontaneous mediastinal emphysema. Bull John Hoskins Hosp. 1939;64:1-21.
- [10]. Dajjer-Fadel WL, Argüero-Sánchez R, Ibarra-Pérez C, Navarro- Reynoso FP. Systematic review of spontaneous pneumomediastinum: A survey of 22 years' data. Asian Cardiovasc Thorac Ann. Oct 2014;22(8):997-1002.
- [11]. Caceres M, Ali SZ, Braud R, Weiman D, Garrett HE. Spontaneous pneumomediastinum: a comparative study and review of the literature. Ann Thorac Surg. sept 2008;86(3):962-6.
- [12]. Poncet M, Schmidt J, Moustafa F. Pneumomédiastin post-traumatique isolé. Ann Fr Médecine D'urgence. juill 2019;9(4):251-2.